

**ÇOCUKLARDA  
GİS KANAMALARINA  
YAKLAŞIM  
5. Sınıf**

- **HEMATEMEZ**

Kanlı kusma

Treitz ligamanının proksimalinden

- **MELENA**

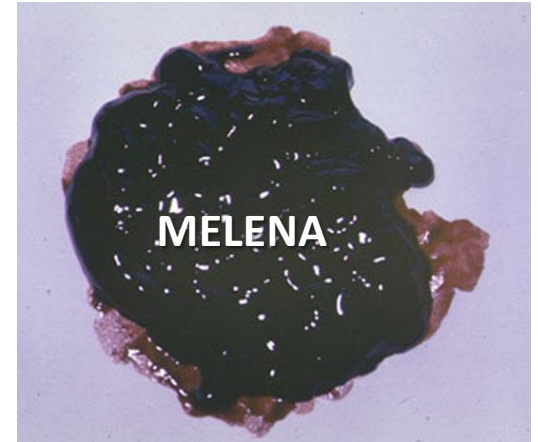Siyah, pis kokulu, cıvık dışkılama

Özofagus, mide, proksimal ince bağırsaktan

- **HEMATOKEZYA**

Kanlı dışkılama

Distal ince bağırsak, kolon



# **ÖNCELİKLİ SORU**

## **GERÇEK BİR KANAMA MI?**

**Gıda boyaları**

**Ampisillin**

**Fe Tuzları**

**Bizmut**

**Üzüm, şalgam, ıspanak**

**Siyah çikolata**

# ÖNCELİKLİ SORU

GERÇEK BİR KANAMA MI?

YALANCI GİZLİ KAN POZİTİFLİĞİ

Kırmızı et, yumurta

Peroksidaz içeren sebze, meyveler

Brokkoli, Şalgam, Domates

Muz

Kırmızı turp

# **ÖNCELİKLİ SORU**

## **GERÇEK BİR KANAMA MI?**

**Üst solunum yolundan yutulan kan**

**Çocuklarda üst GIS kanamanın 1. nedeni**

**Anne kanı yutulması**

**Doğum kanalından**

**Meme başı çatlağı**

# KANAMANIN ÖZELLİĞİ

**MELENA**

**Üst GIS kanaması**

**KANLI DIŞKILAMA**

**Enfeksiyöz kolit**

**Alerjik kolit**

**Kolitis ülseroza**

# KANAMANIN ÖZELLİĞİ

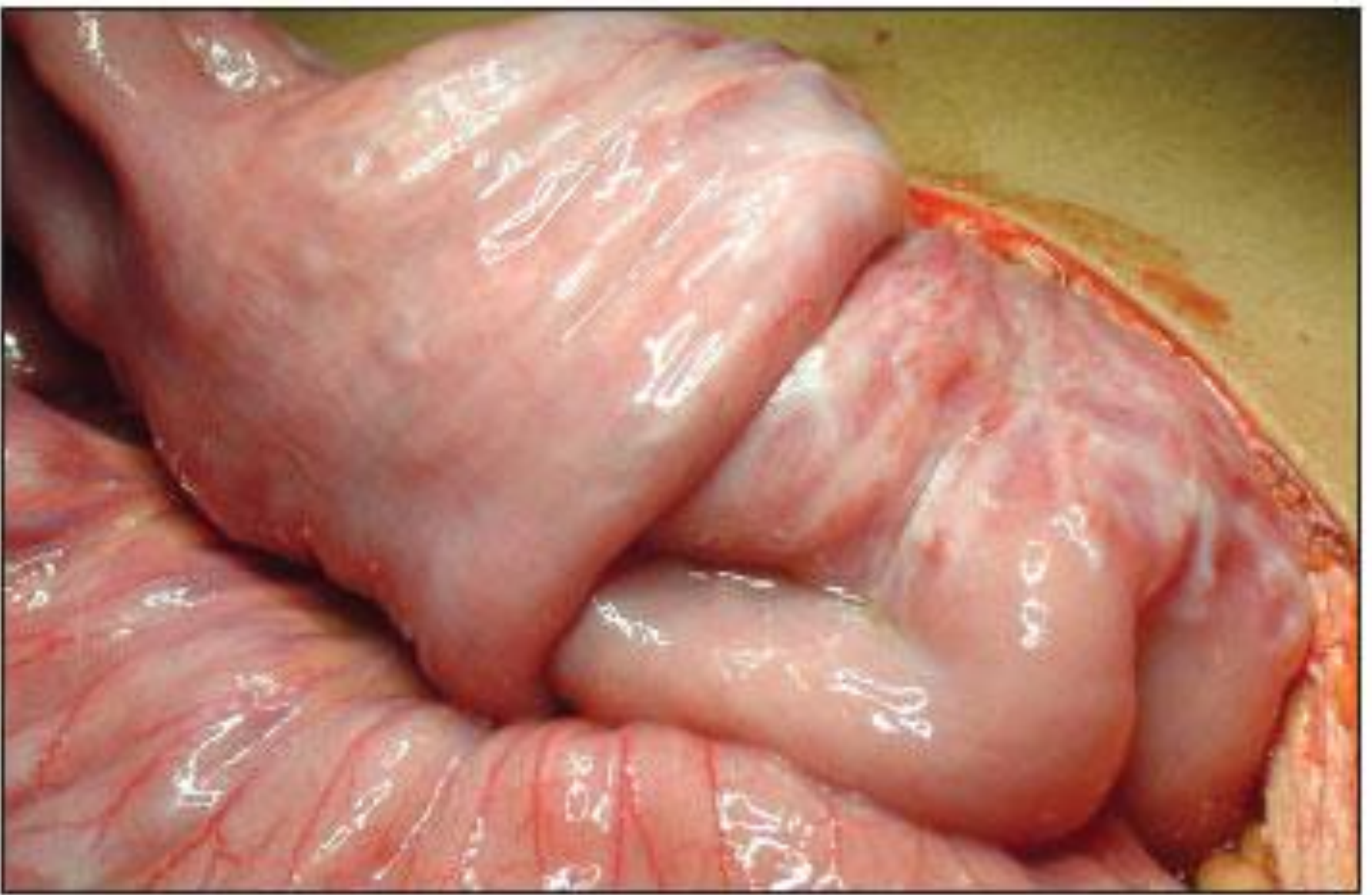**ÇİLEK JÖLESİ**

**İnvajinasyon**

**PARLAK KIRMIZI KAN**

**Anal fissür**

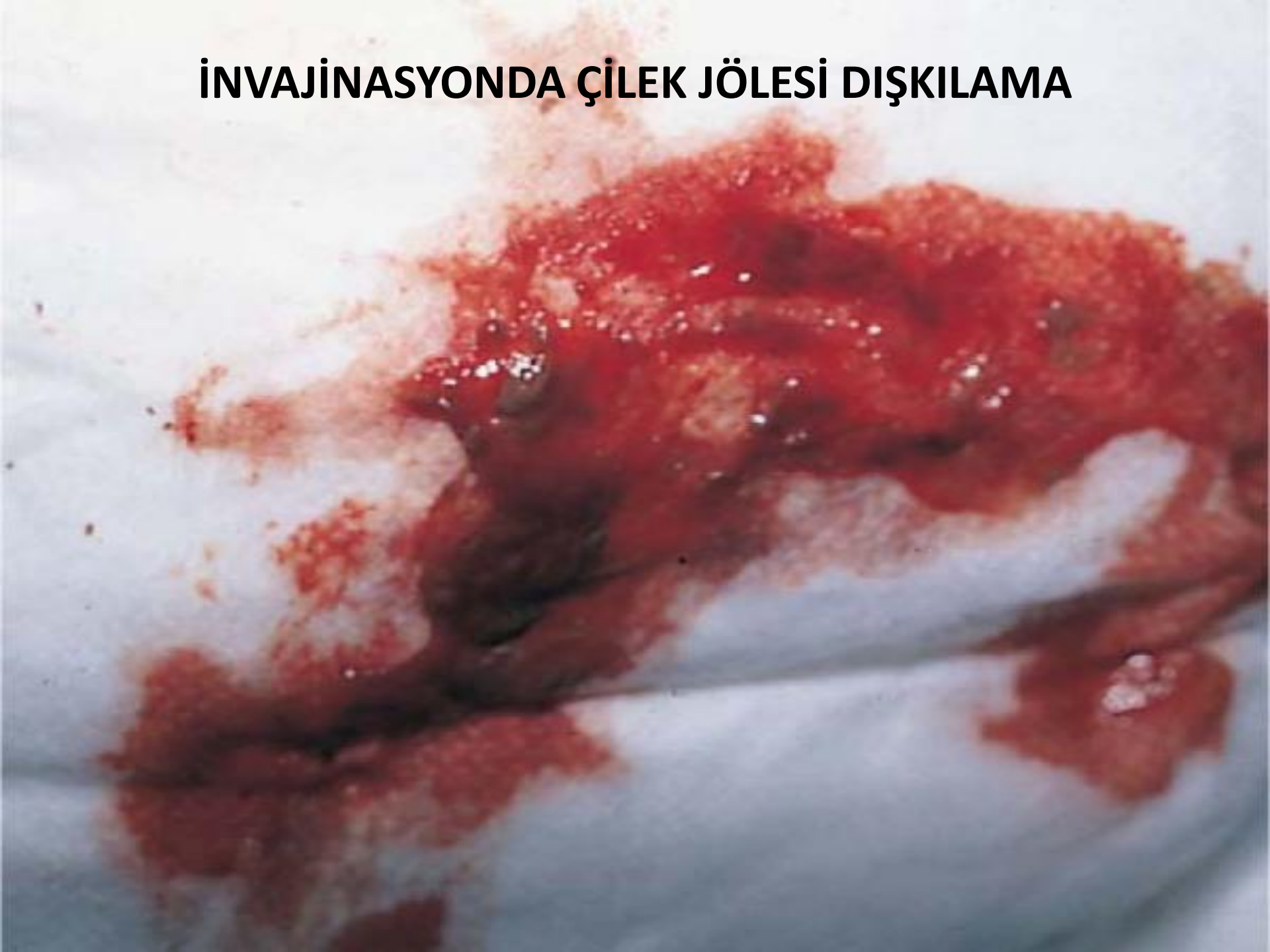**Distal kolon lezyonları**



**JEJUNUM DÜZEYİNDE "İNTESTİNAL INTUSSUCEPTION"  
(invajinasyon)**



# İNVAJİNASYONDA ÇİLEK JÖLESİ DIŞKILAMA



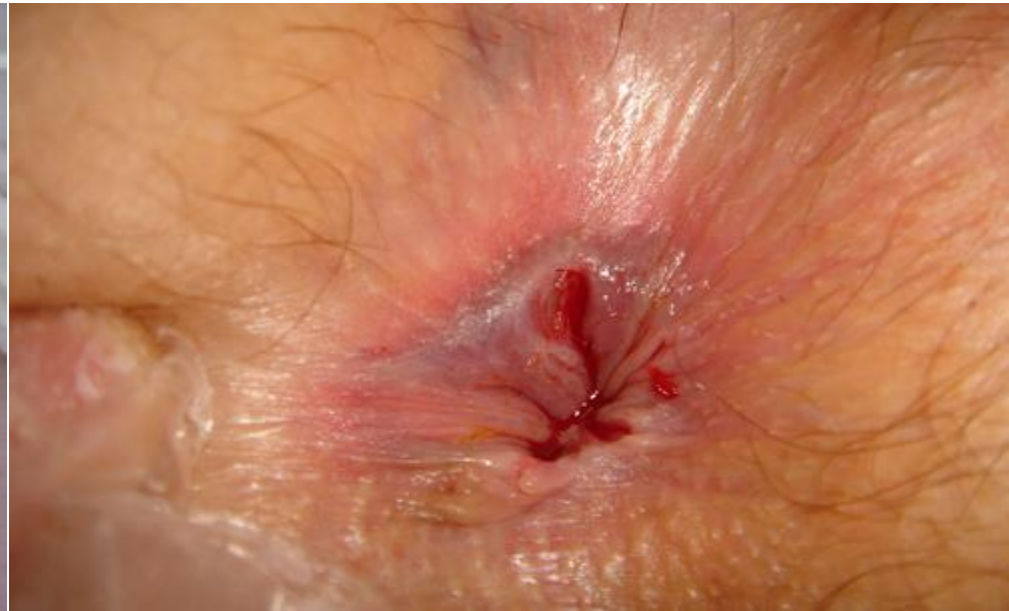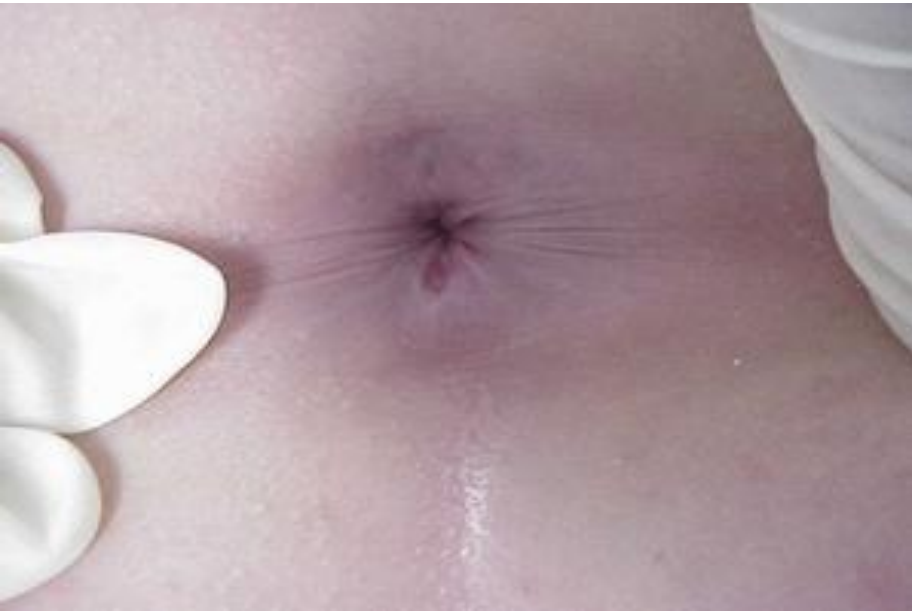# EŞLİK EDEN SEMPTOMLAR

Kabızlık, ağrılı dışkılama

## ANAL FİSSÜR

Tüm yaşlarda alt GİS kanamanının

Birincil nedeni



# EŞLİK EDEN SEMPTOMLAR

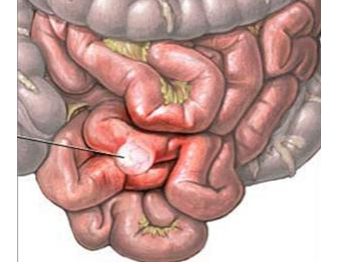
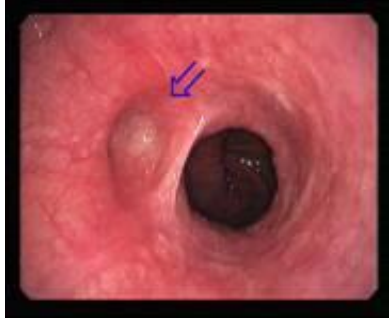Ateş, enterokolit

**SHİGELLA**

Ağrısız, ani, massiv kanama

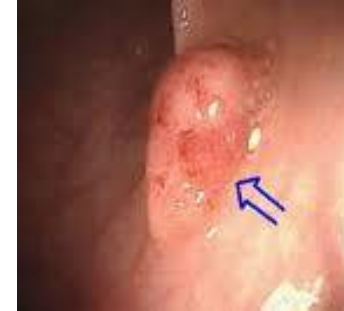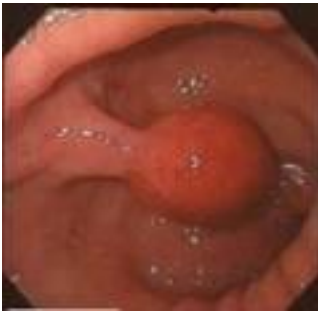**MECKEL DİVERTİKÜLÜ**

Ağrısız, az miktarda

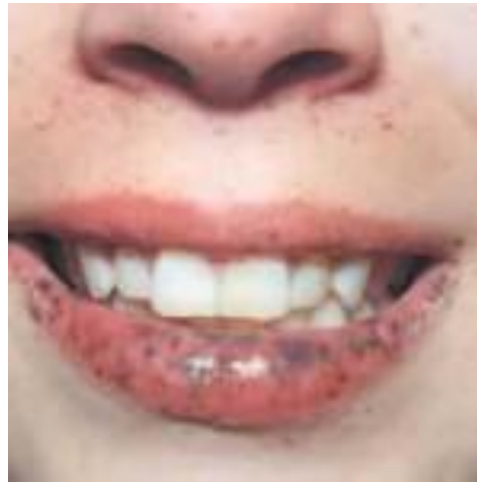

Dışkılamanın ardından damla damla

**JUVENİL POLİP**



**ÜLKEMİZDE  
ÇOCUK ve ERİŞKİNLERDE  
EN SIK GÖRÜLEN  
PLİPOZİS KOLİ SENDROMU:  
PEUTZ-JEGGER SENDROMU**



# EŞLİK EDEN SEMPTOMLAR

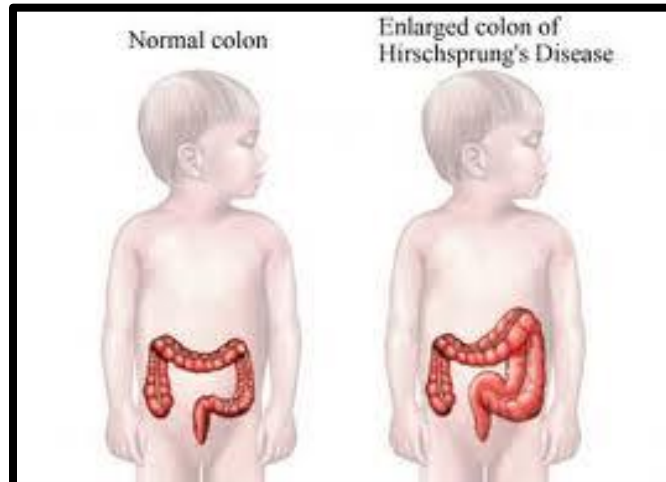
**Kanlı diyare + Abdominal distansiyon**

**Kabızlık öyküsü + Şok tablosu**

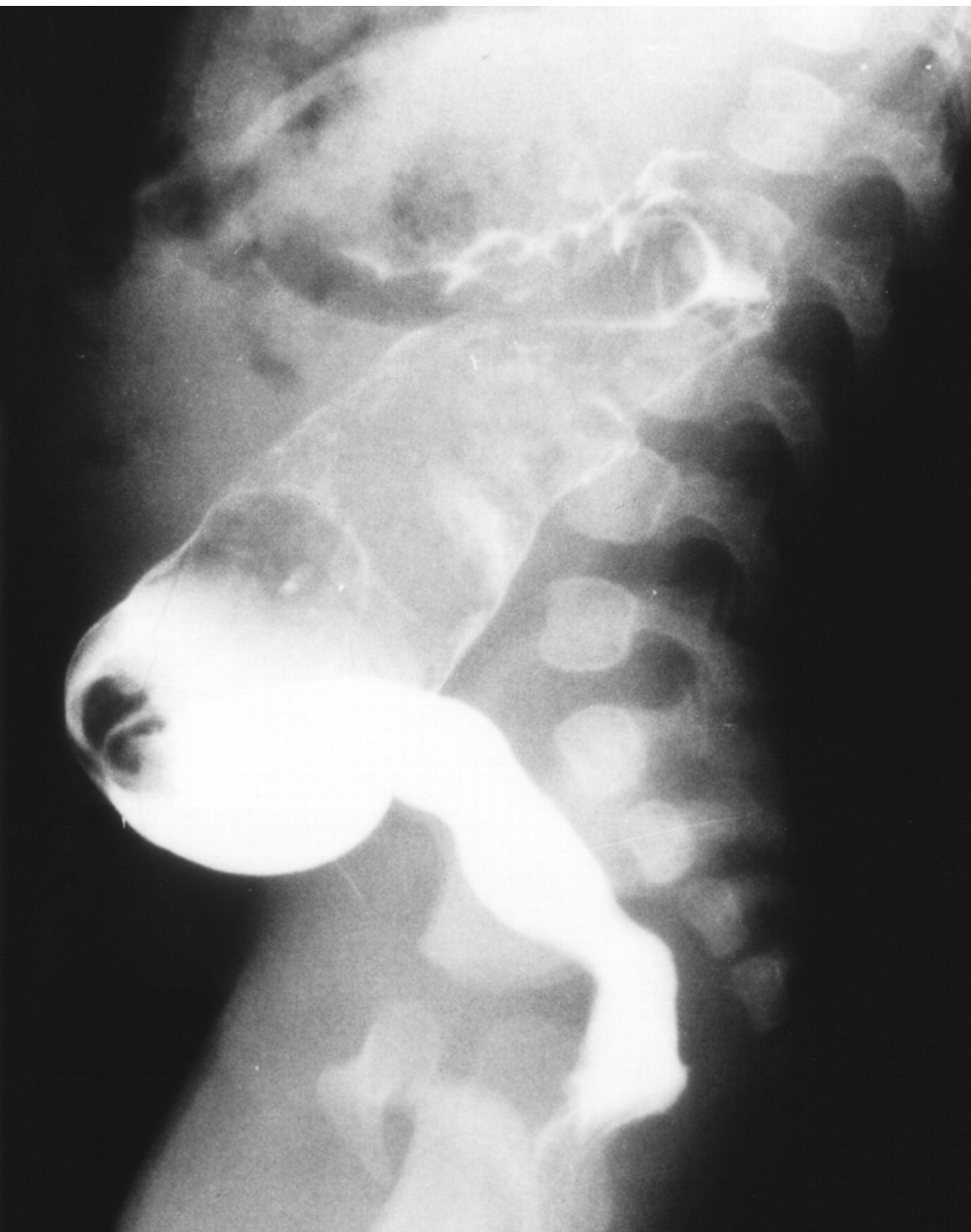
**HİRSCHSPRUNG hastalığı**

**Toksik Megakolon**

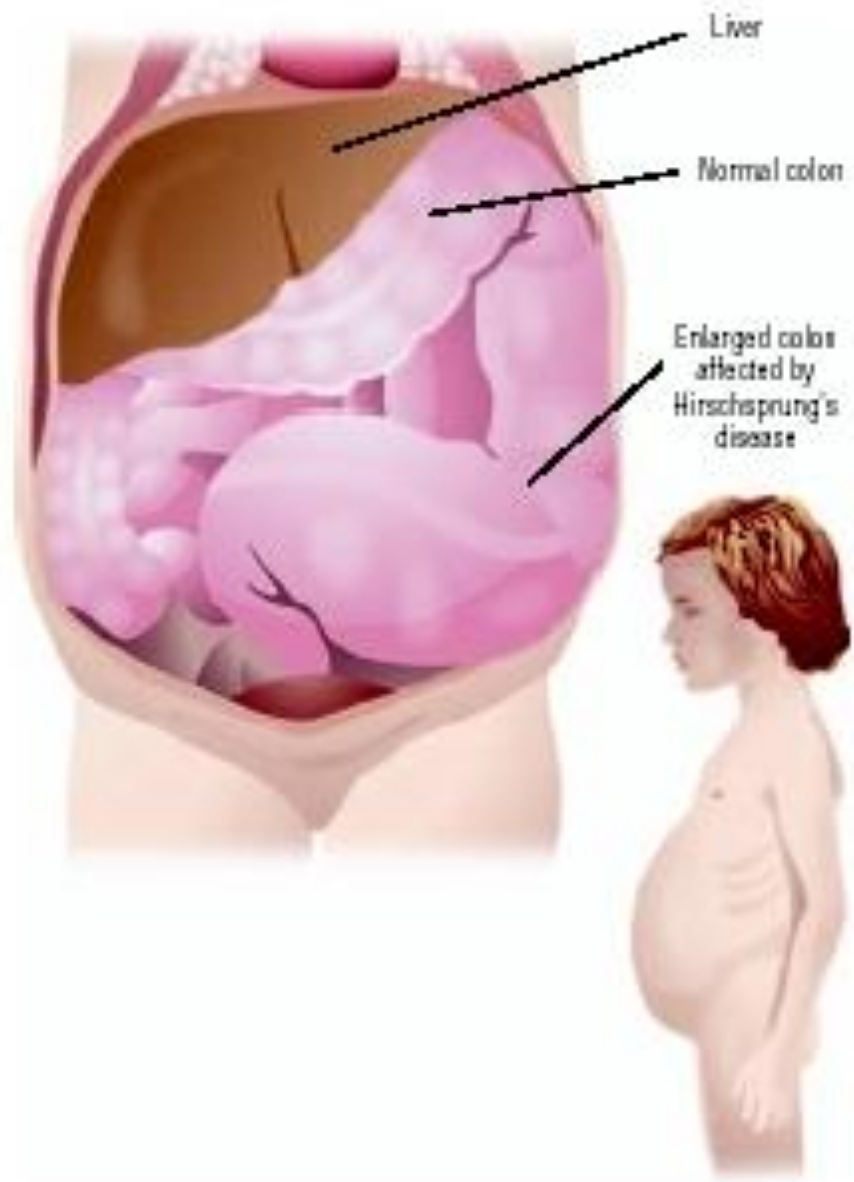
**Enterokolit**







## Hirschsprung's disease



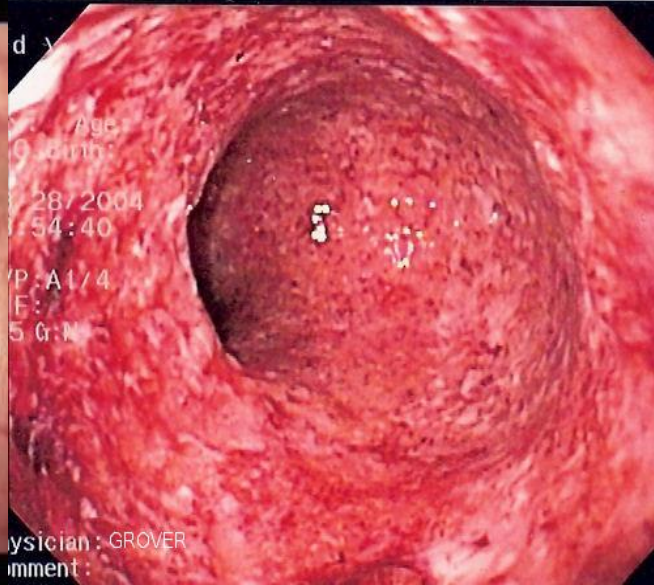
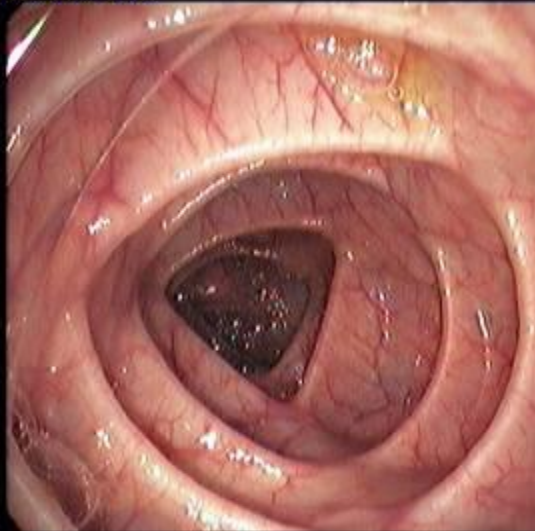
# EŞLİK EDEN SEMPTOMLAR

Adolesan + Kanlı dışkılama

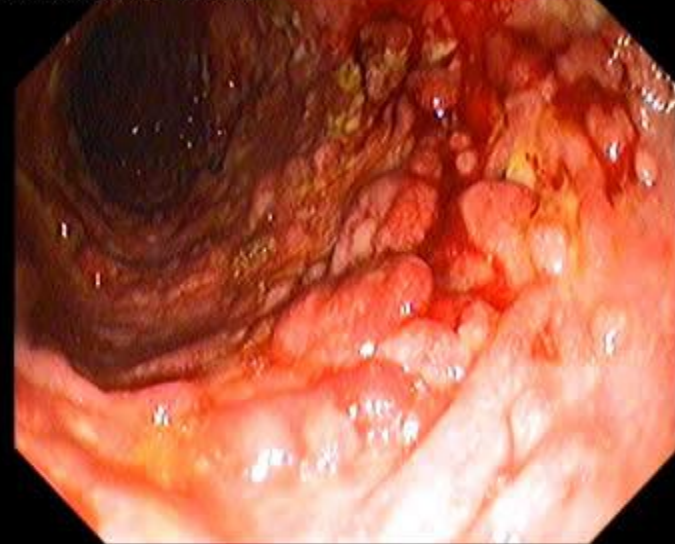Tenezm + Kilo kaybı + Ateş + Artralji

## ÜLSERATİF KOLİT

MedGate 4041



MedGate 4041 - (1826)

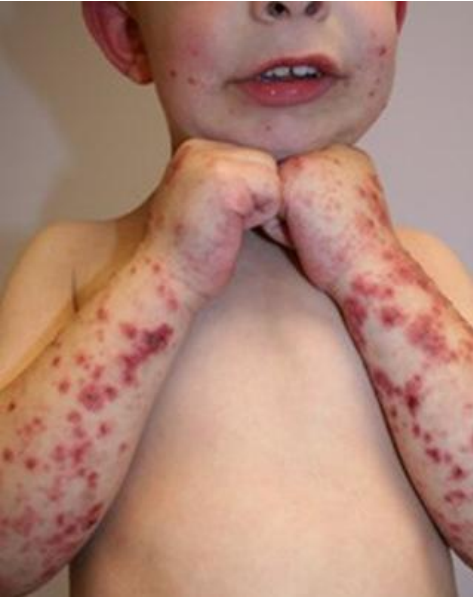

# EŞLİK EDEN SEMPTOMLAR

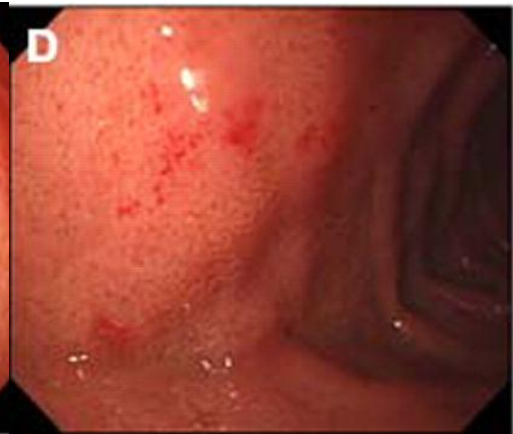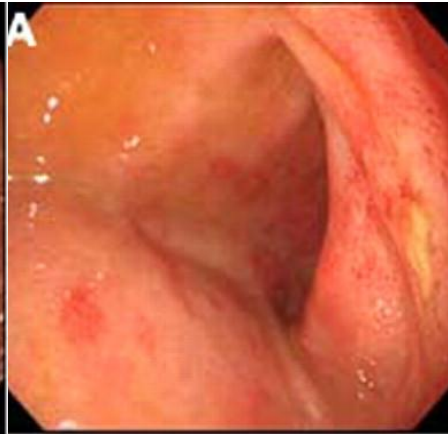
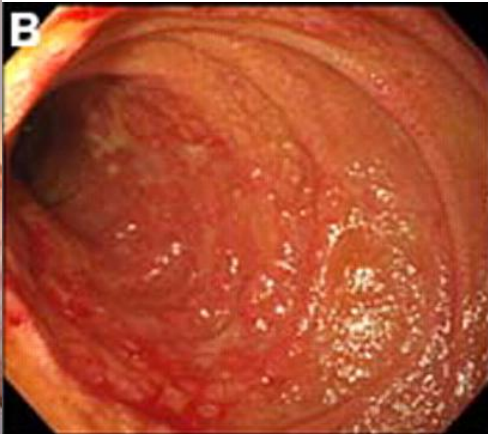
Kanlı dışkılama

Karın ağrısı + Döküntü + Artralji

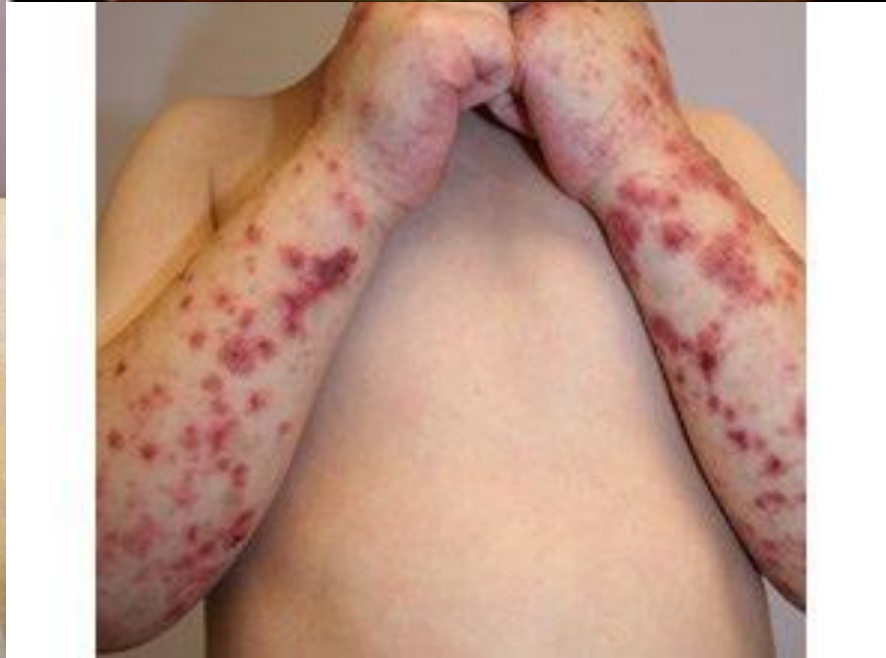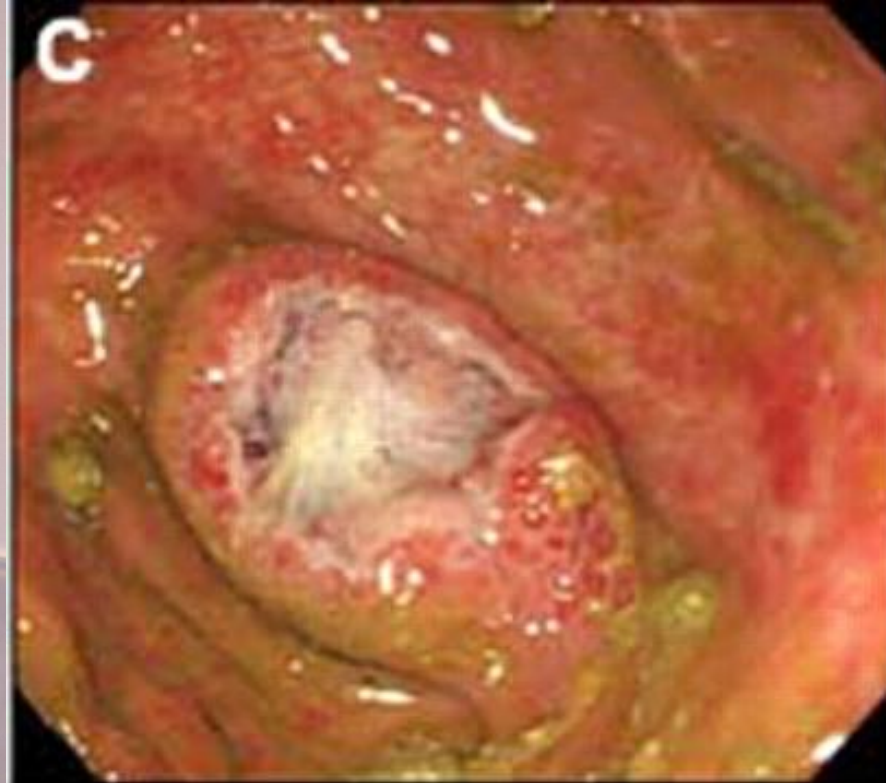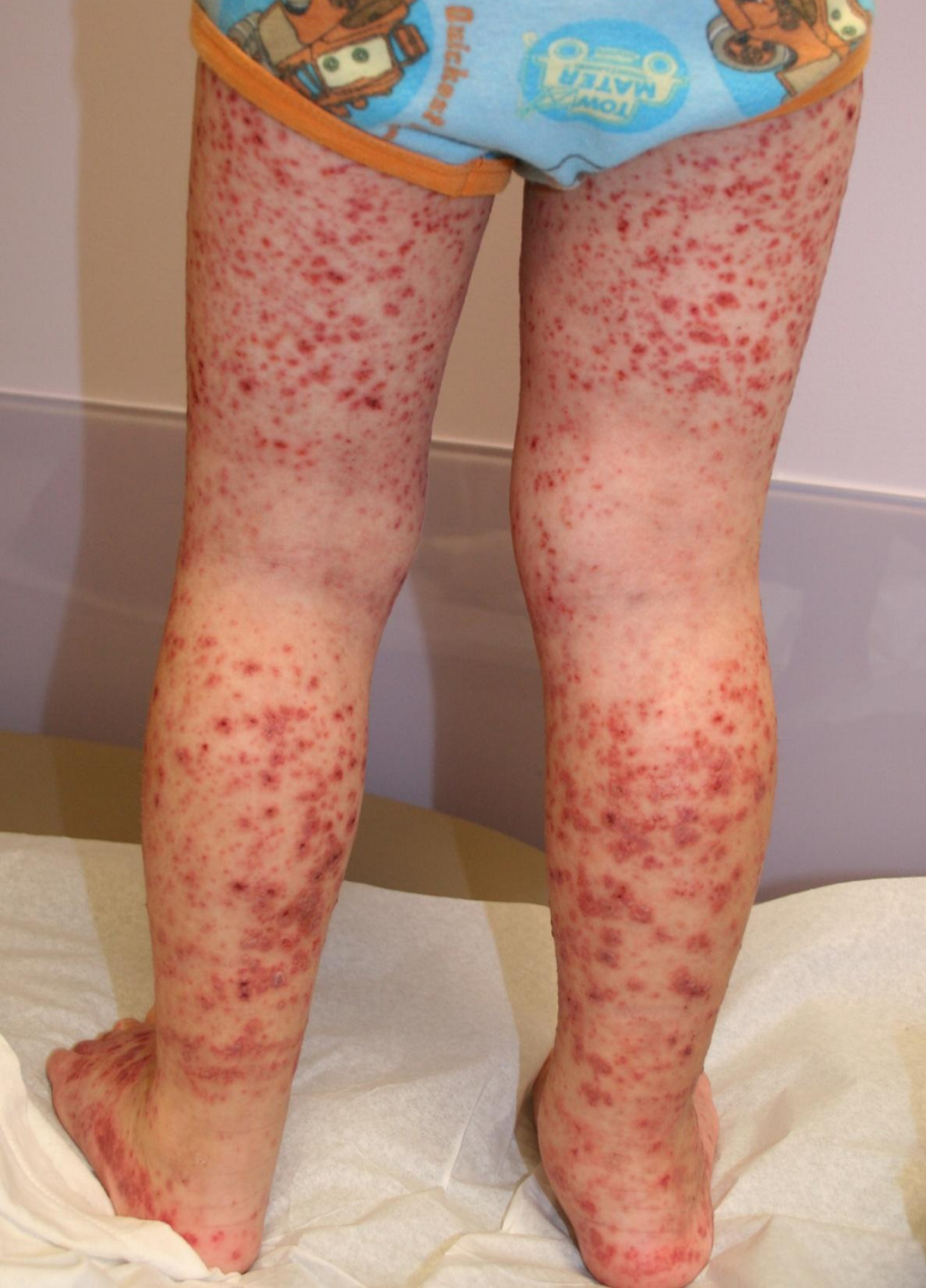**HENOCH-SCHÖNLEİN PURPURASI**



HSP'de DUODENAL TUTULUM (ülser ve erozyonlar)



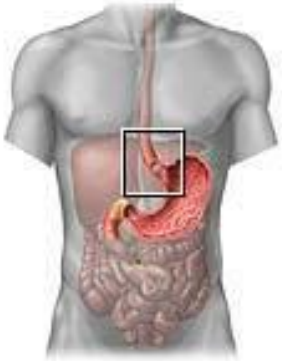




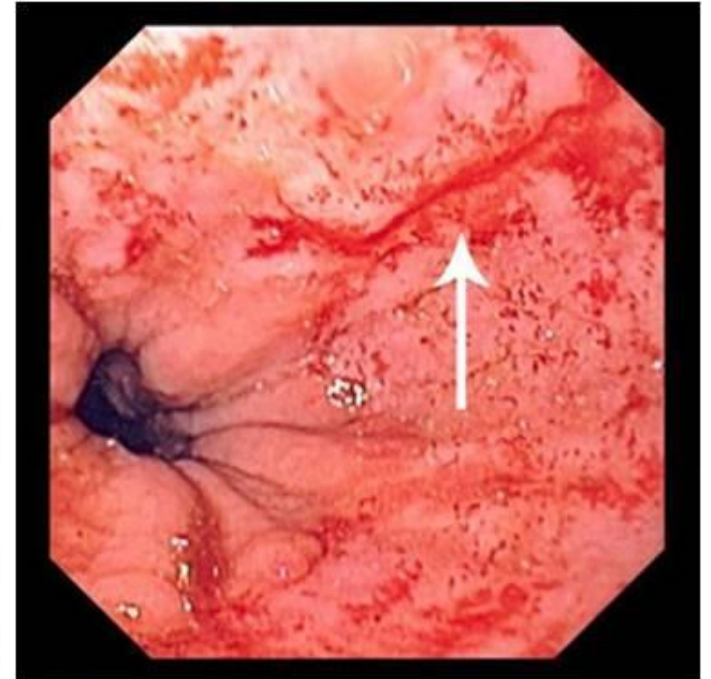
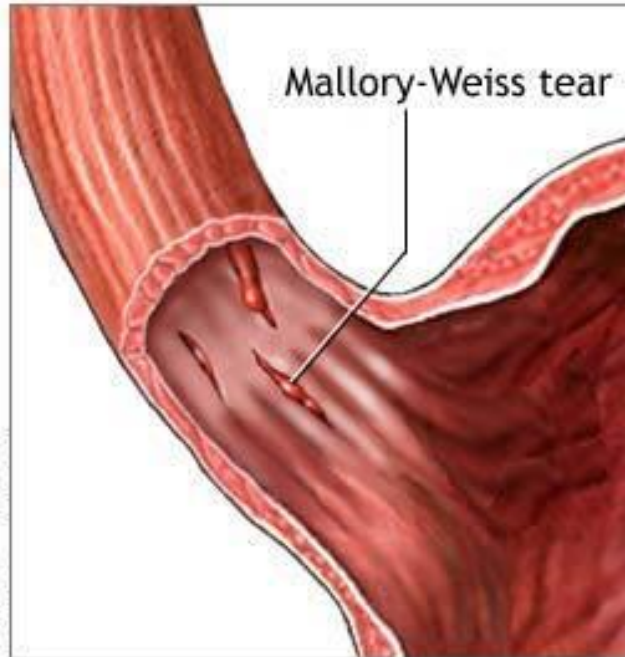# EŞLİK EDEN SEMPTOMLAR

Kusma ardından hematemez

# MALLORY-WEISS YIRTIĞI



A Mallory-Weiss tear is a tear in the mucosal layer at the junction of the esophagus and stomach



# Üst GIS Kanama Etiyoloji

## YENİDOĞAN DÖNEMİ

Anne kanı yutulması

Annenin NSAİİ kullanımı

Vit. K eksikliği

Hemofili

Duplikasyon kisti

Travma

(aspirasyon, NG uygulama)

Vasküler malformasyon

# Üst GIS Kanama Etiyoloji

## SÜT ÇOCUĞU DÖNEMİ

Vit. K eksikliği

Hemofili

Duplikasyon kisti

Travma

(aspirasyon, NG uygulama)

Vaskuler malformasyon

# **Alt GIS Kanama Etiyoloji**

- **Anal fissür**
- **Enfeksiyöz kolit**
- **Juvenil polip**
- **Henoch-Schönlein purpurası**
- **Meckel divertikülü**
- **Hemolitik üremik sendrom**
- **Duplikasyon kisti**
- **İnflamatuvar bağırsak hastalığı**
- **Vaskular malformasyon**
- **İnvajinasyon**

# Alt GIS Kanama Etiyoloji

## YENİDOĞAN DÖNEMİ

Anne kanı yutulması

Annenin NSAİİ kullanımı

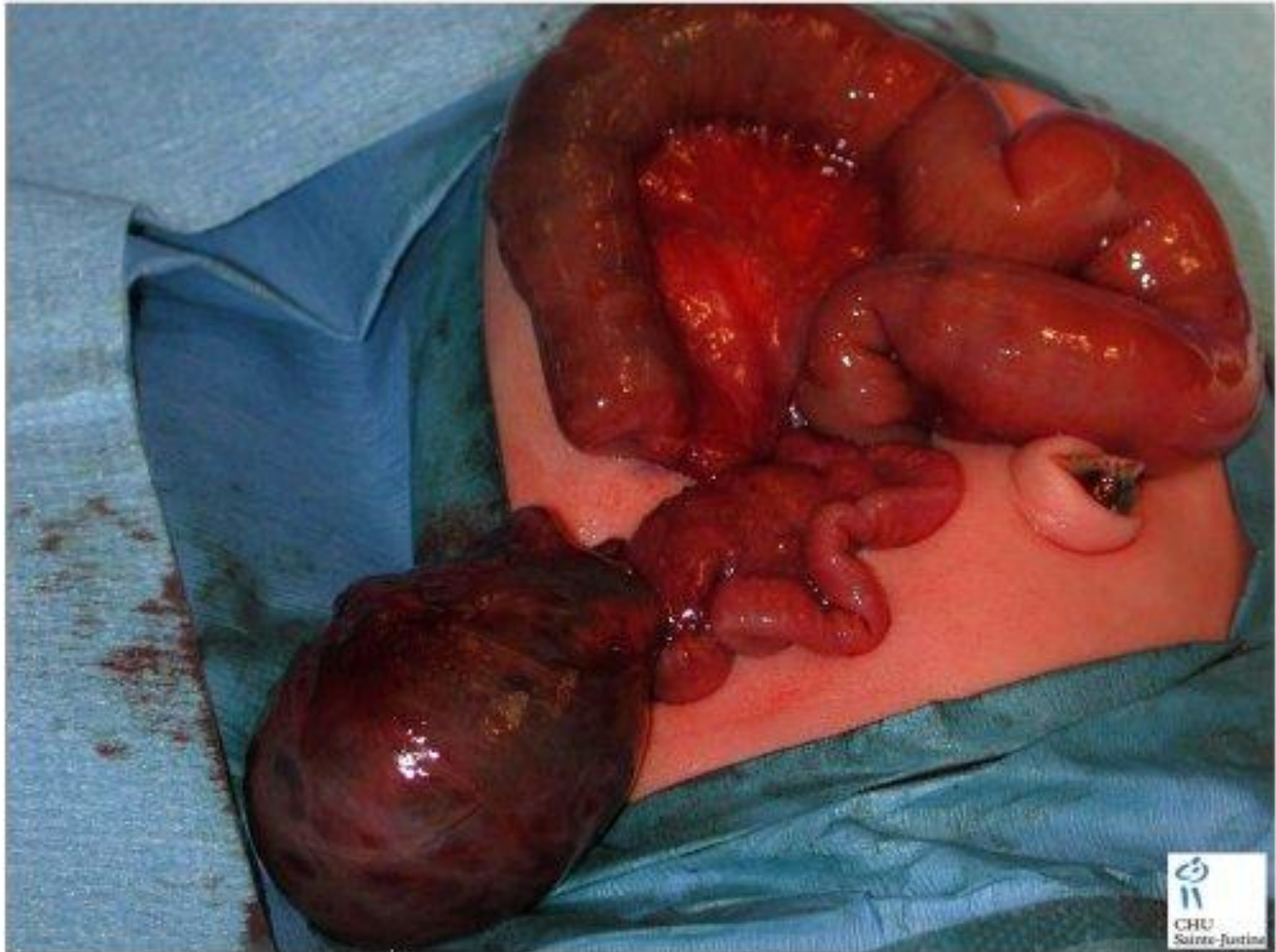İnek sütü alerjisi

Nekrotizan enterokolit (NEK)

Duplikasyon kisti



# Duplikasyon Kisti



# ENDOSKOPİ ENDİKASYONLARI

- Çocuklarda GİS maligniteleri çok çok ENDER
- ÜST GİS KANMALARINDA ENDİKASYON
  - Hematemez + Hb düşüklüğü**
  - Özofagus varisi
  - Eroziv gastrit
  - Peptik ülserler



# ENDOSKOPİ ENDİKASYONLARI

- Çocuklarda GİS maligniteleri çok çok ENDER
- ALT GİS KANMALARINDA ENDİKASYON  
**Yinelenen, karın ağrısı, anemi ile birlikte ise...**

Juvenil polip

Ülseratif kolit

Alerjik kolit